

口底癌通常采用手术切除治疗（见图1和图2）。对于晚期肿瘤、伴有神经周围浸润（PNI）或切缘接近/阳性的肿瘤，应进行辅助放疗。

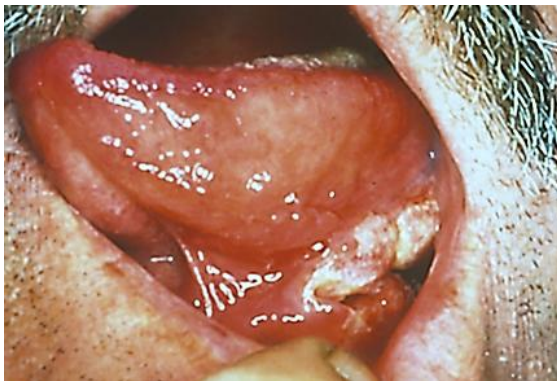

图1：口底外侧癌

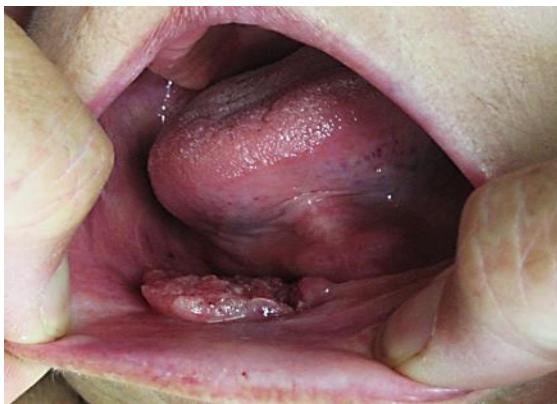

图2：口底前部癌

若在未充分兼顾口腔功能的前提下切除口底肿瘤，可能严重损害患者的言语、咀嚼、口腔进食及吞咽功能。若下颌骨前弓切除范围超过中线且未行骨重建，同时舌骨上肌群（二腹肌、颏舌骨肌、下颌舌骨肌、颏舌肌）失去前方附着点，则可出现口裂闭合不全、流涎及颜

面外观严重受损，形成典型的 Andy Gump 畸形（图3）。

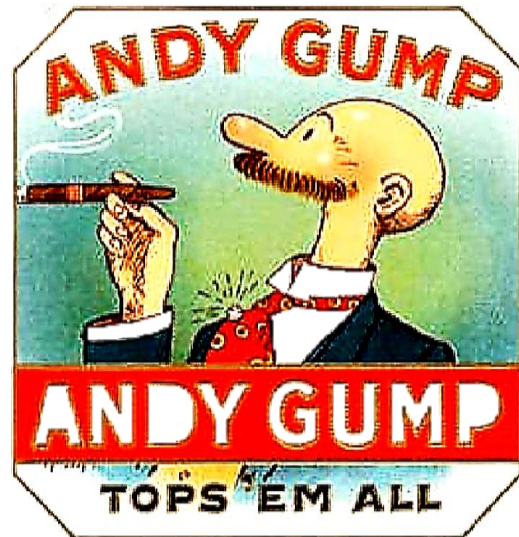


图3：Andy Gump 畸形

外科解剖

口腔底部呈马蹄形，其周边由下颌骨内侧面（舌面）环绕。该区域向后延伸至前腭弓与舌扁桃体沟的交汇处，并在中间与舌下表面相接。其表面覆盖着一层薄薄的口腔黏膜，透过黏膜可以看到薄壁的舌下静脉。舌系带是沿中线并在两侧颌下腺导管开口之间延伸的一条黏膜皱壁（图4）。

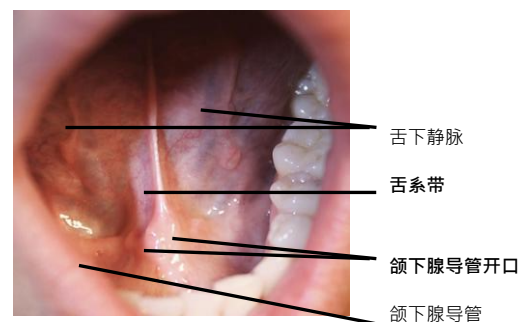


图4：口底前部

下颌舌骨肌构成口腔的隔膜，将口底与颈前的颌下和下颌下三角分隔开（图 5、6、7）。

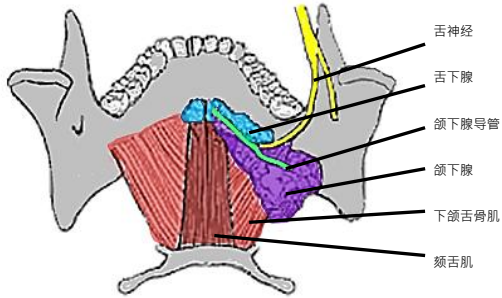


图5：口腔底、颌下腺及导管、舌神经、下颌舌骨肌、颏舌肌的上面视图

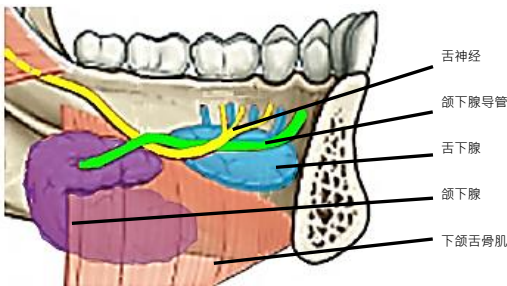


图 6：左舌下腺及Rivinus管、颌下腺及导管、舌神经和下颌舌骨肌口腔内视图

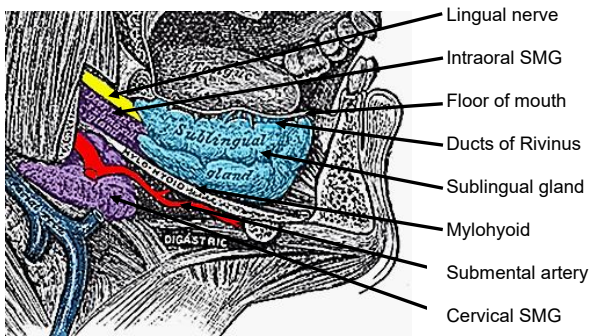


图7：口底矢状面视图

以下结构位于黏膜与下颌舌骨肌之间：中线处成对的颏舌肌（图 5）；舌下腺（图 5 - 7）、颌下腺导管（图 5、6）、颌下腺的口腔部分（图 5 - 7）、

颏舌肌（图 8）、舌神经（图 5 - 7）“舌下神经（图 8）”。

成对的舌下腺位于口腔底前方黏膜下，位于下颌下腺导管前方，且在下颌舌骨肌和颏舌肌上方（图 5、6、7）。该腺体通过 8 至 20 条Rivinus管排入下颌下腺导管，也可直接排入口腔，排出口位于舌系带两侧由腺体形成的黏膜隆起处，称为舌下腺皱襞（图 6、7）。

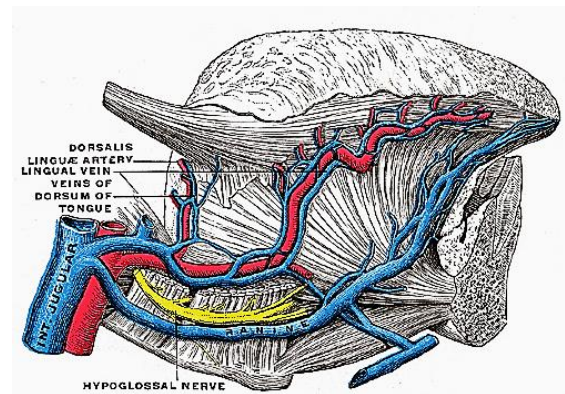


图8：舌下神经XII及伴行的舌深静脉

下颌下腺导管位于口腔底前外侧黏膜深面，开口于舌系带两侧的口腔内（图 4、5、6）。

舌神经为口腔底部提供感觉。它在口腔底外侧下穿至颌下腺导管的深面（图 5、6、7）。在口底前方，它位于导管的后方（图 5）。

舌腹面可见舌深静脉，与舌下神经伴行（图 4、8）。

舌动脉及其分支（舌深动脉、舌背动脉和舌下动脉）（图 8、9）以及面动脉的下颌舌骨肌支和颞下支为舌和口腔底部提供动脉血供。

舌动脉起自颈外动脉，在甲状腺上动脉与面动脉之间发出，斜向前内行走至舌骨大角内侧（图 8、9）。

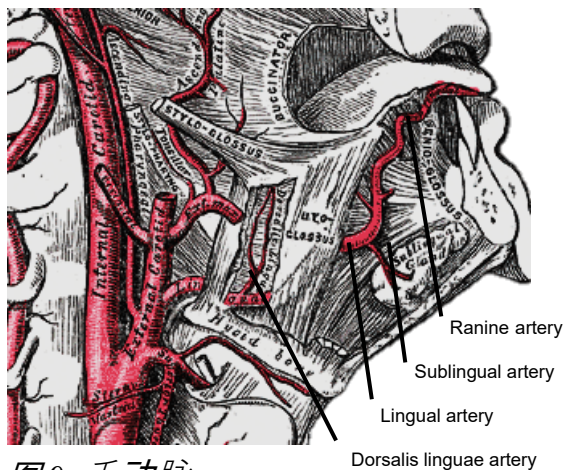


图9: 舌动脉

随后舌动脉向下、向前呈弧形走行，位于舌下神经和茎突舌骨肌的内侧；继而直行于舌骨舌肌深面，最终在舌底黏膜下向上走行，成为舌深动脉，一直达舌尖。其位于颞舌肌两侧，并与舌神经伴行。舌背动脉的 2-3 支分支自舌骨舌肌下方发出，向上进入舌背后部，为口底后方黏膜及口咽部供血。舌下动脉起自舌动脉，于舌骨舌肌前缘发出，向前行于舌骨舌肌与下颌舌骨肌之间，供应舌下腺、口底黏膜及牙龈（图 8、9）。

舌下动脉的一支穿过下颌舌骨肌，与面动脉的颞下支相交通。

面动脉的颞下支沿下颌骨下缘内侧走行（图 10）。当外科医生自下颌舌骨肌外侧分离颌下腺时，可见下颌舌骨肌、静脉（图 10、11）。该动脉在下牙槽动脉进入颞孔之前分出，穿过下颌舌骨肌，随后于二腹肌前腹后方终止。其与颞下动脉相连，并通过下颌舌骨肌与口底的舌下动脉形成交通。

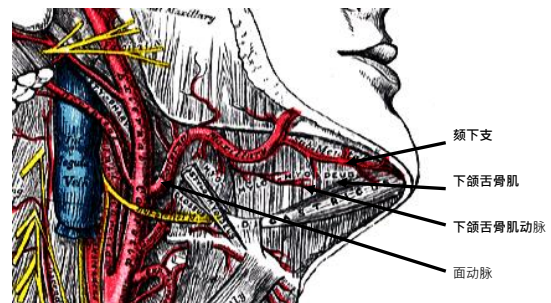


图 10：面动脉从二腹肌后腹（已移除）后方穿出，并发出几条分支，包括颞下动脉

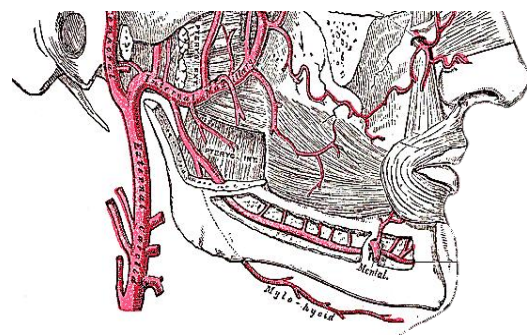


图 11：下颌舌骨肌动脉是下牙槽动脉的一个分支

下颌骨构成口底的外周边界，可能受口底肿瘤累及，也可能需要进行下颌骨切开术或切除术(下颌骨部分切除术/节段性下颌骨切除术/半侧下颌骨切除术)。重要的手术标志包括：颞孔的位

置，下唇神经由此穿出以支配下唇；下颌舌骨线，下颌舌骨肌附着于此。在计划边缘性下颌骨切除术时，还需考虑下颌骨体的高度和牙根的深度（图 12a、b）。

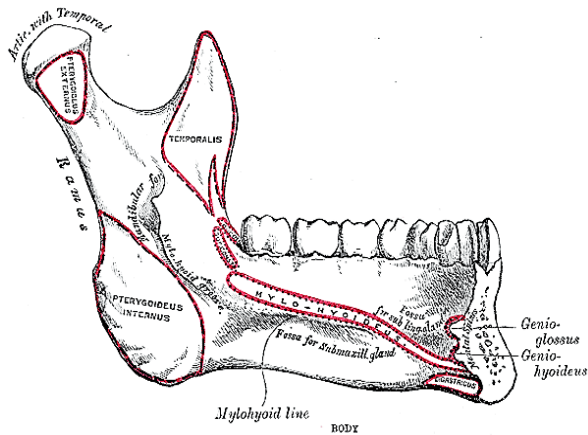


图 12a：下颌骨内侧面下的颌舌骨肌、颞舌骨肌、颞舌肌和二腹肌的附着点

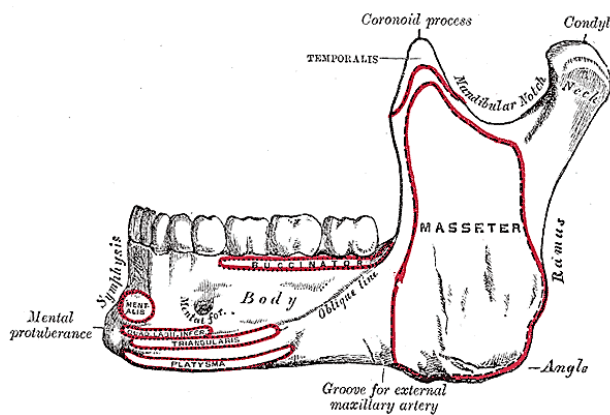


图 12b：下颌骨外侧面肌肉附着点及颞孔位置

在一些老年且无牙的患者中，下颌骨吸收严重，此时颞孔和下牙槽神经可能非常接近下颌骨的上表面（图13）。由于剩余骨量不足，在这种吸收严重的下颌骨中也无法进行边缘性下颌骨切除术。

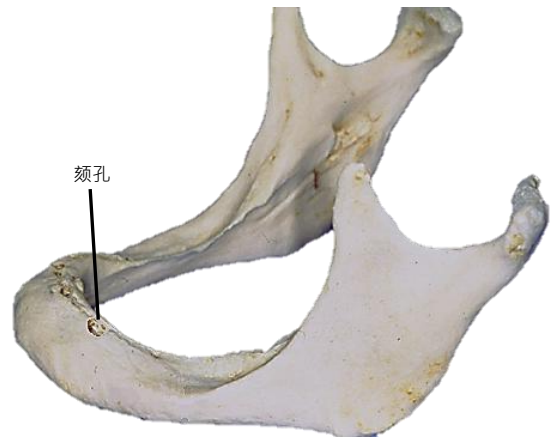


图 13：下颌骨吸收时颞孔的位置

手术目标

- 清晰的切缘
- 避免术后口咽瘘
- 优化外观和功能
 - 保持舌头的长度和灵活性
 - 避免分泌物和食物在重建的口底吻合口处积聚
 - 避免阻塞颌下腺导管
 - 避免损伤舌神经和舌下神经
 - 保持下颌的连续性和强度
 - 修复牙齿排列

作者主张对于厚度大于 4 毫米和/或大于 T2 期的鳞状细胞癌，应进行 I 至 IV 区选择性颈清扫术（END）。一个实用的经验总结，可触及的肿瘤厚度很可能需要进行 END。位于口底前方且接近中线的肿瘤需要进行双侧 END。

本章其余部分将重点介绍原发性肿瘤的外科治疗。

术前评估

1. 是否存在其他伴发的原发灶，或颈部、远处转移灶？

2. 肿瘤是否可切除？除向后延伸累及颈动脉鞘者外，绝大多数口底肿瘤均为可切除。关键在于可接受的手术并发症风险，而这又取决于可选择的重建方式及其可靠性。例如，如需切除越过中线的下颌骨，术者必须具备应用游离腓骨瓣重建骨组织的条件，以避免出现典型的 Andy Gump 畸形（图 3）。

3. 是否有神经周围浸润（PNI）的临床证据？检查患者是否有舌下神经、颈神经、下牙槽神经和舌神经的神经功能缺损。下颌骨全景片（Panorex）上可见牙槽管增宽。磁共振成像（MRI）可显示 PNI。若存在 PNI 的证据，则应将受影响的神经向上游切除，直至冷冻切片显示有清晰的肿瘤边缘。对于下牙槽神经，这可能需要进行半侧或节段性下颌骨切除术，以涵盖整个下牙槽神经管。

4. 牙齿状况如何？龋齿可能导致放射性骨坏死，全景片上发现的龋齿可在手术时拔除。

5. 下颌骨：累及下颌骨的口底癌需获得足够的肿瘤学切缘，往往需要骨瓣重建，且局部复发率较高。肿瘤可能累及

骨膜，或仅侵入骨皮质，或进一步累及髓质骨。仅累及下颌骨舌侧牙槽黏膜而未侵入骨组织，或仅侵蚀皮质的肿瘤，仅需行下颌骨边缘性切除术；明确侵犯下颌骨或累及髓质者，则需行节段性切除术。下颌骨肿瘤侵袭的风险因素包括软组织侵袭的大小、部位和深度，较大且较深的肿瘤更易向颌骨延伸并最终侵入骨内。肿瘤在骨内的扩散模式与肿瘤范围密切相关，而非仅由骨的解剖结构所决定。肿瘤进入下颌骨的常见部位为附着黏膜与反折黏膜的交界处（无论有牙或无牙），而非优先经咬合面、神经孔或牙周膜。牙齿的存在与否并不影响侵袭模式，有牙颌中较高的牙槽骨高度也不会延缓骨侵袭。下颌骨肿瘤有两种侵袭模式：浸润型——肿瘤指状及岛状突起独立侵入松质骨间隙，几乎无破骨细胞活动且无结缔组织介入；侵蚀型——肿瘤以较宽前沿推进，肿瘤与骨之间有结缔组织层和活跃的骨吸收细胞分隔。侵蚀型可进展为浸润型，取决于侵袭范围和深度；浸润型与更高的局部复发率和更低的 5 年疾病特异性生存率相关²。

全景 X 线摄影（Panorex）价格低廉，能很好地显示下颌体、下颌支和下牙槽神经管（图 14），其对下颌骨侵犯的敏感性为 80%–92%，特异性为 72%–88%³⁻⁴。上方的颈椎阴影可能遮挡颞颌联合区域，且有时难以区分牙周病与肿瘤

侵蚀。CT 扫描（图 15）往往低估骨侵犯的存在及范围；磁共振成像（MRI）和单光子发射计算机断层显像（SPECT）的敏感性更高，但常会高估骨受累范围。⁵

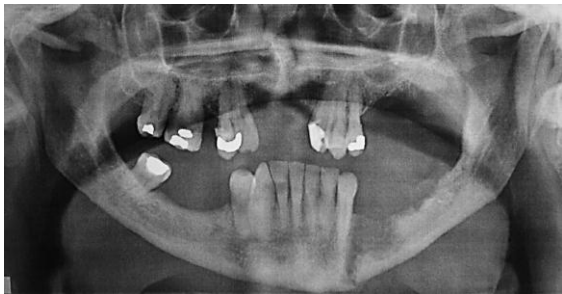


图 14：全景 X 线片显示的骨侵蚀和病理性骨折

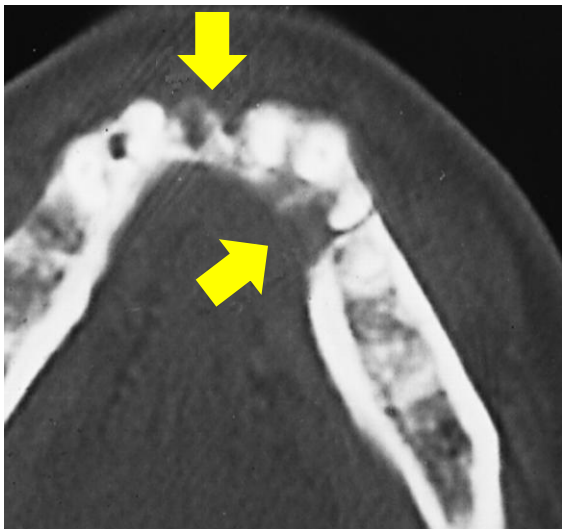

图 15：CT 显示的骨皮质侵蚀

在无法获得 CT 扫描时，外科医生可在切除肿瘤的同时行骨膜剥离，以判断骨组织是否受肿瘤浸润，并据此决定后续处理。骨膜剥离操作简便，仅需使用骨膜剥离器即可完成，被认为是判断骨侵犯最准确的方法⁶，其敏感性为 96%，特异性为 65%³（图 16a、b）

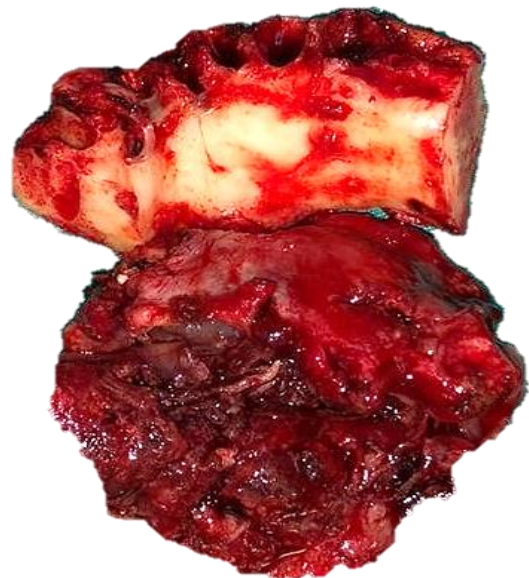
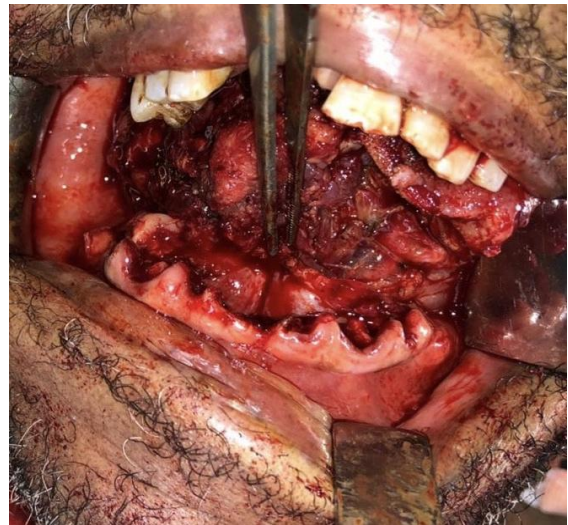


图 16a、b：骨膜剥离显示骨质正常，适合行下颌骨边缘切除术

骨切除术的适应症包括术前临床或影像学检查提示下颌骨受累的情况。

如果肿瘤与下颌骨粘连但 X 线片未显示骨侵犯，术中可剥离骨膜以确定是否有骨侵犯，因为侵犯的程度将决定是否进行边缘切除或节段切除。

下颌骨边缘性切除术 适用于侵犯、粘连或下颌骨皮质浅表浸润的癌症；牙槽骨水平浅表骨浸润的牙龈癌；以及皮质浸润，但仅在保留下颌骨下缘高度大于 1 厘米的情况下适用。因此，临床上或通过全景 X 线片确定下颌骨的垂直高度，以预测是否需要游离骨复合皮瓣来支撑剩余的下颌骨，这一点非常重要。

节段性下颌骨切除术 适用于髓腔受侵；既往接受过放射治疗；为在肿瘤侵袭较深时保持软组织的肿瘤学安全切缘；或行边缘性切除后残余骨量不足的情况。一般要求骨切缘距肉眼可见肿瘤或疑似骨受累区域至少 1-2 cm 的正常骨组织；对于有牙患者，这往往意味着需切除肿瘤两侧各 1 颗牙齿。当骨髓受侵时，一些外科医生会将整个含神经的骨段一并切除。

6. 需要哪种类型的重建？

7. 是否需要进行气管切开术？

口底 (FOM) 肿瘤较小的患者可能无需临时气管切开术。然而，一旦下颌舌骨肌、颏舌骨肌和颏舌肌对喉部的支撑丧失，尤其是使用皮瓣修复口底缺损时，患者有发生气道阻塞的风险，应进行临时气管切开术。

8. 颌下腺：口底肿瘤可能会侵犯颌下腺导管，导致其变硬、纤维化，这可能会被误认为是淋巴结转移。对于较小的

T1 期前部口底肿瘤，如果肿瘤累及导管且未计划行 END 手术，则可能需要将剩余的导管移位以保持唾液的正常流动。这可以通过在颌下腺外侧口底黏膜下方用止血钳在导管上方开隧道来实现。然后用止血钳夹住切断的导管末端，沿隧道向后推送，并通过一个小切口引出，用可吸收缝线将其固定在黏膜上 (图 17)。

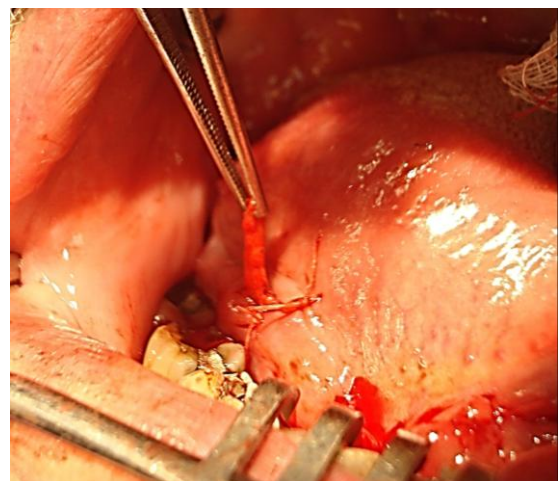


图 17：颌下腺导管移位至右侧口底，并用薇乔线缝合于黏膜上

麻醉

鼻腔插管后行气管切开术。围手术期使用抗生素 24 小时。

手术入路

经口途径：对于较小的肿瘤 (T1-T2)，在无牙患者中通常可通过张口即可较为容易地完成切除。为保持口腔张开，可使用牙科咬合垫 (图 18) 或自锁

式牵开器，并同时注意保护残存牙列（图 19）。

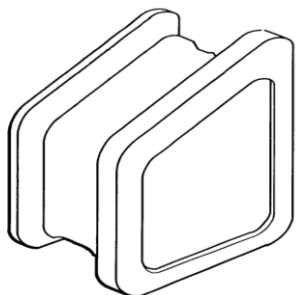


图 18：在侧牙之间放置牙咬合垫以保持口腔张开

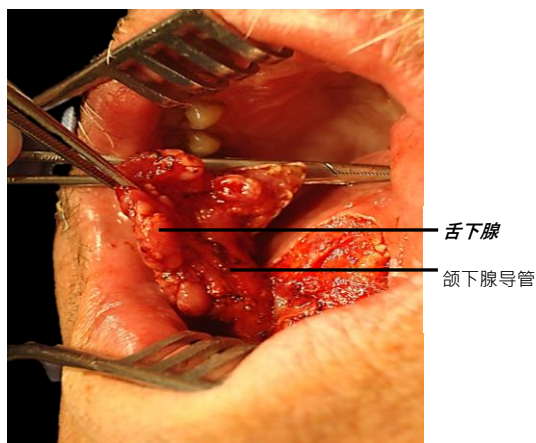


图 19：自固定撑开器已就位

然而，在下颌前部有完整下牙列的患者中切除口底前庭肿瘤可能颇具挑战性，因为牙齿可能会阻碍对口底前庭肿瘤的接近。在这种情况下，可能需要拔除下列牙，并进行下颌骨边缘性部分切除术（图 20）或下颌骨劈开术以获得手术通道。当口底肿瘤紧邻下颌骨前部时，可能需要在切除肿瘤的同时进行连续的下颌骨边缘切除术，这样极大地便利了肿瘤的切除，使其得以松动。

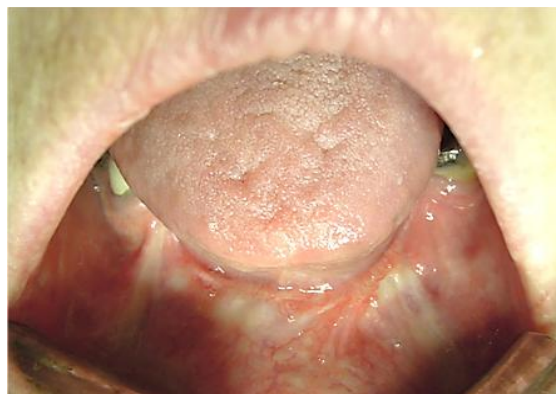

图 20：此下颌骨边缘性切除的缺损通过将牙龈唇侧黏膜推进覆盖在骨头上，并将其与口腔缺损黏膜边缘缝合来修复。

中线唇裂开入路：在标记唇切缘后沿中线切开唇部，以确保修复准确。将下颌骨前部的软组织剥离（图 21）。

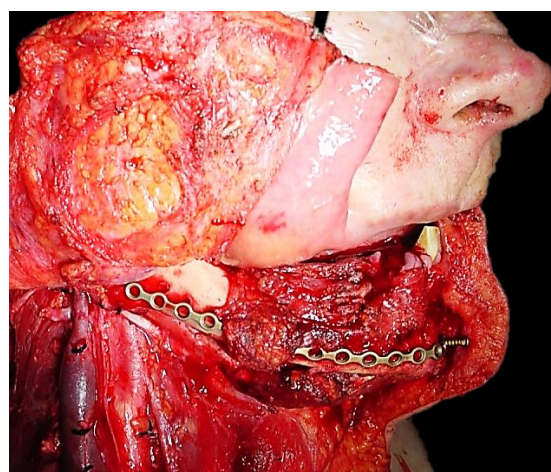


图 21：在进行下颌骨节段切除术和肿瘤切除术之前，沿中线切开唇部并预先固定下颌骨

Visor 瓣入路：沿牙龈唇沟和牙龈颊沟距牙槽骨约 1 cm 处切开，以便缝合时有足够黏膜可供对合切口，然后自下颌骨外侧将软组织剥离。注意在条件允许时

应尽量保留颈神经。随后将皮瓣向上牵拉，以充分暴露下颌骨（图 22）。

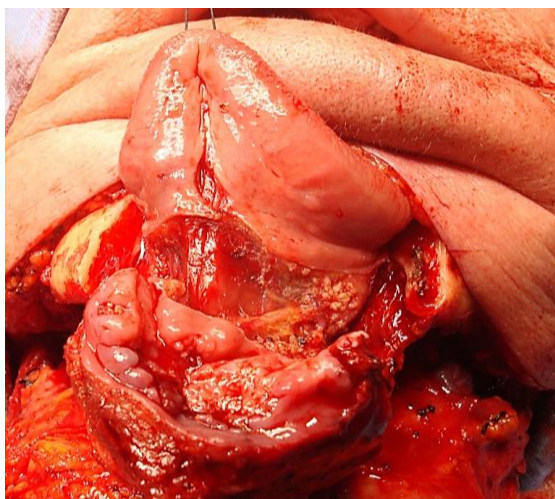


图 22：下颌骨前段切除术治疗口腔前庭癌及牙龈癌 (Visor 瓣入路)

牵拉切除术：当肿瘤与下颌骨内侧间尚有一定距离时，可采用此术式。首先行双侧 Ia、Ib 区颈淋巴结清扫。随后自下向上，用电灼器切断下颌骨内侧二腹肌前腹、颈舌肌、颈舌骨肌及颈舌肌的附着点（图 12a）。然后在前下颌骨骨膜（FOM）内侧 1 厘米处切开黏膜（以便于后期修复）。这样，外科医生即可将口底前庭及舌体前部牵拉至颈部，再行肿瘤切除。

肿瘤切除术

在进行肿瘤切除之前，先完成 Ia 和 IIb 区淋巴结清扫术。 这样外科医生在切开口腔底和舌部的肌肉时，就能清楚地知道第十二对脑神经（舌下神经）、舌神经和舌动脉的位置。

下颌骨切除术：若计划行**边缘性或节段性下颌骨切除术**，应在切除口底肿瘤之前完成，以改善手术视野。如需行节段性下颌骨切除术，应先使用重建板对下颌骨**预固定**，以确保牙列对齐并恢复良好的骨轮廓（图 20）。**边缘性下颌骨切除术**可使用**小而锋利的骨凿**，以减少意外骨折的风险，亦可采用**动力摆动锯**或**往复锯**。行**边缘性下颌骨切除**时，骨切开线宜呈斜形，以保留外侧皮质高度，从而**维持下颌骨强度**，同时切除与肿瘤相邻的内侧皮质。行**节段性下颌骨切除术**时，骨切缘应距肿瘤边界至少 2 cm（图 22）。

肿瘤：下颌骨切除完成后，应保持肿瘤与骨标本相连，并在骨切口内侧切开牙龈黏膜，使肿瘤得以从骨上分离，便于整体送入手术区域。尽可能辨认并保留颌下腺导管、舌神经和舌下神经。在口底前方癌切除术中常可遇到舌下腺，可将其纳入深部切缘内（图 19）。采用电灼方式切除肿瘤，切缘至少 1 厘米。切除过程中用电灼处理舌腹的动静脉血管，遇到较大的舌动脉分支时应行结扎。如条件允许，应取冰冻切片以确认肿瘤切缘清晰。

修复

切除后，外科医生会仔细评估缺损情况，以确定如何最好地恢复形态和功能，即下颌骨的完整性、轮廓及口腔功

能，咀嚼、口腔运输、吞咽和言语等功能。

重建要点：

- 舌头的灵活性对于口腔功能至关重要。
- 舌头的长度比宽度更重要。
- 切勿将舌缘与牙龈缝合，此类情况务必以皮瓣维持舌头的活动度。
- 避免系住或牵拉舌尖。
- 部分创面宜保持开放，经二期愈合以保留活动度。
- 整形外科医生需长期随访患者，以了解并优化功能性皮瓣设计。
- 仅按缺损形态塑形皮瓣以匹配切除组织，或许可恢复外观，但功能效果往往不佳。
- 若口底区域皮瓣体积过大，易致唾液潴留，并影响口腔内容物的运输。
- 作为重建手术的一部分，可能需行下颌骨边缘切除，以便将龈颊黏膜或龈唇黏膜缝合至口底前方黏膜或皮瓣上（图20）。
- 通过将下颌舌骨肌与颈二腹肌缝合，并确保引流管不置于上颈部，可降低口咽瘘发生风险。

无需修复：位于下颌舌骨肌上方的小范围和/或表浅切除，如未与颈部清扫区相通，可敞开任其二期愈合，类似扁桃体切除术后的创面。切勿缝合此类缺

损，以免改变舌体形态或将舌固定于口底前方。

一期缝合：缝合时应避免牵拉或扭曲舌体。注意参照前文关于下颌骨边缘切除术的说明（图20）。

裂层皮片移植：对于原本可以开放但因担心与颈部形成贯通口而需覆盖的创面，或下颌骨边缘切除术后的创面（图23），可采用此法。将皮片用可吸收缝线缝合固定于创缘，缝线末端保留数厘米，以便系结于外。于皮片表面放置一块浸有消毒剂的纱布垫，并用长缝线固定，约5天后拆除纱布垫。

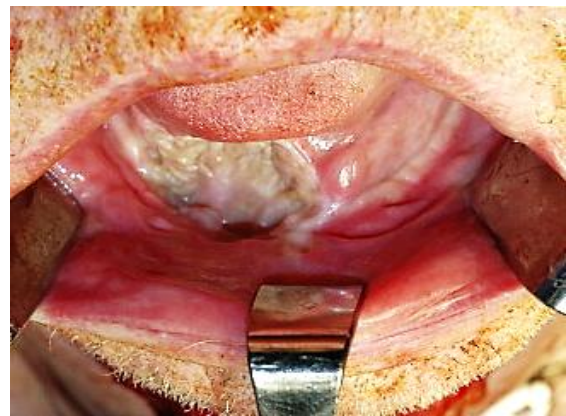

图 233：下颌缘切除术后缺损处愈合的裂层移植皮片⁷

颊肌黏膜瓣：（图 24a - c）此瓣对于口底前方和外侧缺损而言是一种极佳的选择，因其具有与口底组织相同的物理特性。但其蒂部需穿过下颌骨，因此最适合无牙患者、缺牙患者或接受过下颌骨边缘切除术的患者。（见章节：[颊肌黏膜瓣](#)）

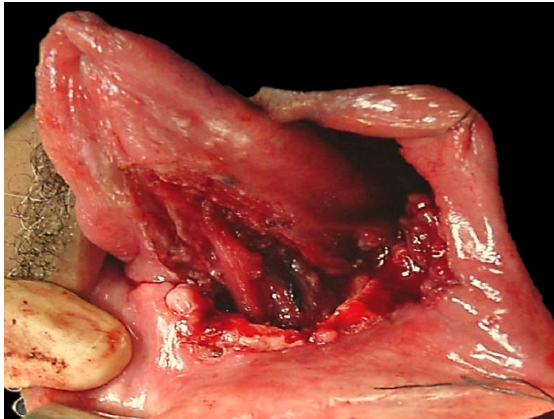


图24a：伴有下颌边缘切除术的口底缺损

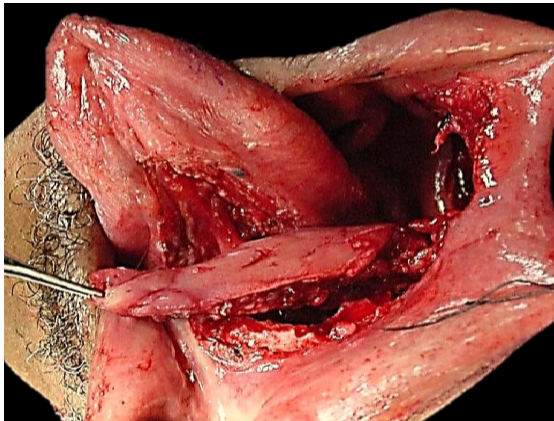


图 24b：以面动脉为蒂的颊肌瓣

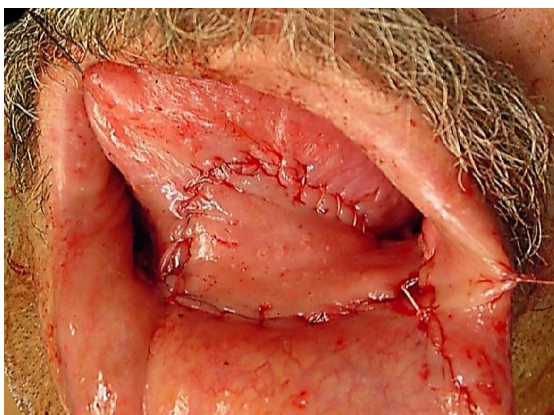

图 24c：口底切除同时下颌边缘性切除术后颊肌瓣修复

鼻唇沟皮瓣：鼻唇沟皮瓣可用于修复口底侧方及前方组织缺损（图 25、26）

（见章节：[鼻唇沟皮瓣在口腔重建中的应用](#)）

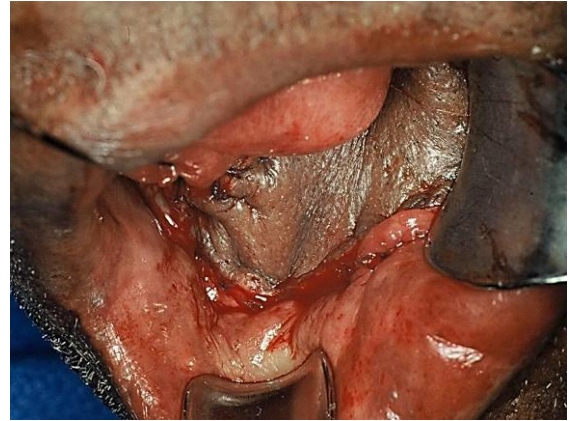

图 25：鼻唇沟皮瓣植入口底外侧

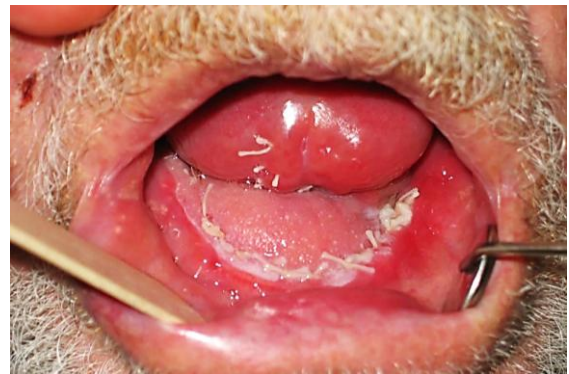

图 26：鼻唇沟皮瓣修复口底前方缺损

颌下动脉岛状皮瓣：尽管这是一种选择，但存在 Ia 和 Ib 区颈淋巴结是否彻底清除的顾虑（见章节：[颌下动脉岛状皮瓣](#)）

锁骨上皮瓣：其用于口底具有极佳的特性，薄且柔软，类似于游离前臂桡侧皮瓣（见章节：[锁骨上皮瓣](#)）

胸大肌皮瓣：只有在其他列出的皮瓣均不可用时才使用此皮瓣。（见章节：[胸大肌皮瓣](#)）

桡侧游离前臂皮瓣：由于皮瓣薄且柔软，是修复下颌骨缘切除术后缺损的常用选择。骨皮瓣可作为覆盖移植用于下颌骨缘切除术后缺损（图 27a、b）（见章节：[桡侧游离前臂皮瓣](#)）

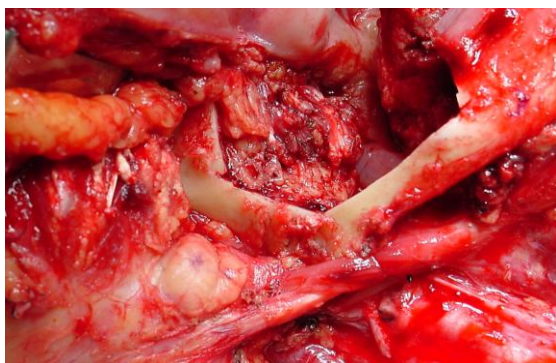


图 27a：下颌骨边缘性切除术

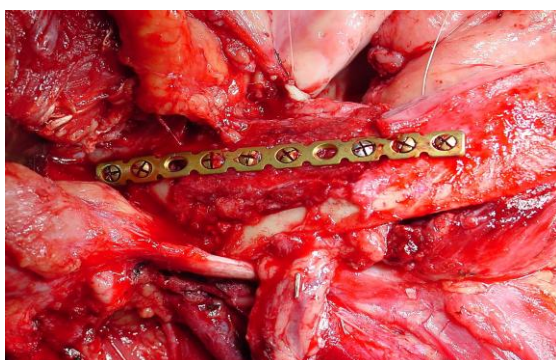

图 27b：带骨的桡侧骨皮瓣覆盖术

股前外侧游离皮瓣：（图 28）随皮瓣一并取下的肌肉可根据需要填充的缺损体积进行裁剪。但其柔韧性不如桡侧游离前臂皮瓣，仅适用于大腿较薄患者的口腔重建。（见章节：[股前外侧游离皮瓣](#)）

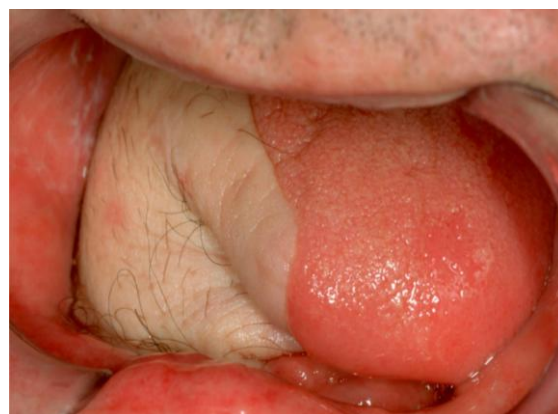

图 28：用于修复口腔外侧及舌部缺损的股前外侧游离皮瓣

游离腓骨瓣：这是段式下颌骨切除术后下颌骨重建的常用方法（图 29a - c），但也可用作覆盖皮瓣。它也适用于种植牙（图 30a、b）。（见章节：[游离腓骨瓣](#)）

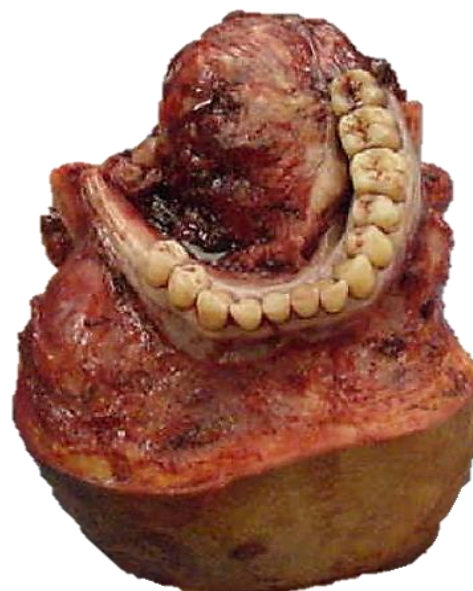

图 29a：切除的口底小唾液腺肿瘤

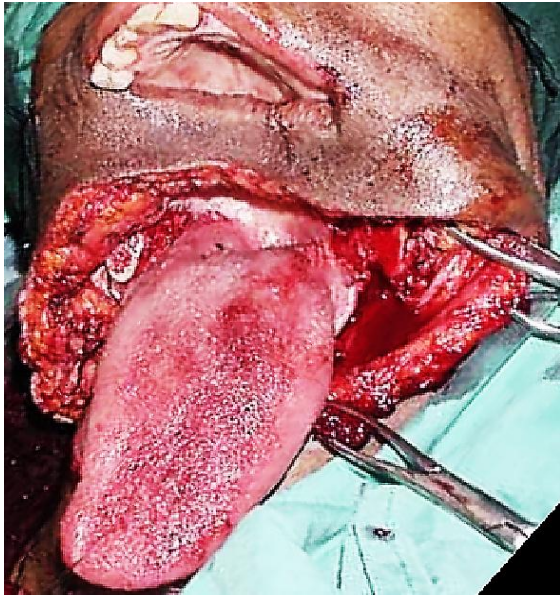


图 29b : 下颌体缺失和口底缺失

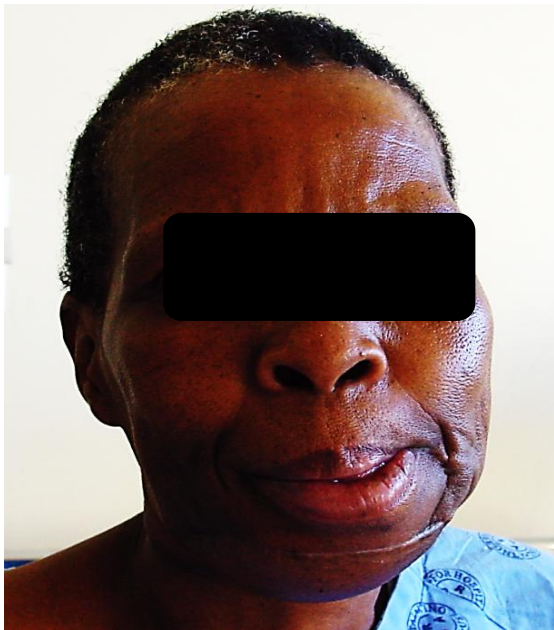

图 29c : 采用游离腓骨瓣重建的下颌骨

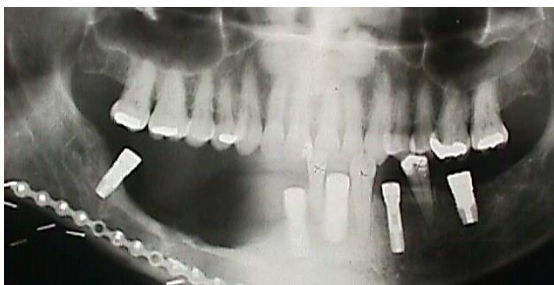

图 30a : 游离腓骨瓣修复下颌骨节段性切除术后种植牙

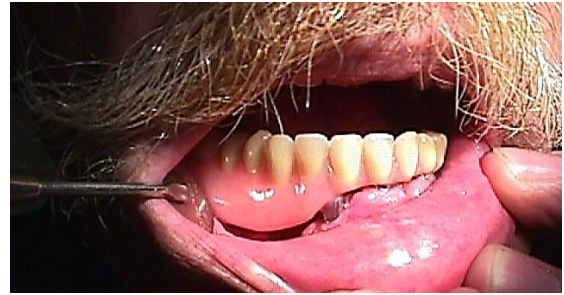

图 30b : 义齿安放在种植体上

钛制重建板：虽然可用于替代下颌骨，但容易向口腔内或皮肤外露（图 31）。

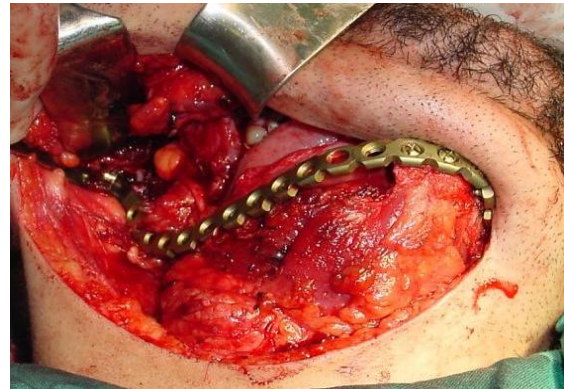


图 31 : 钛板

结论：

切除口底肿瘤颇具挑战性，尤其是在优化口腔功能方面。手术团队必须精通多种重建技术，以确保获得最佳的功能和外观效果。

参考文献

1. Brown JS, Lowe D, Kalavrezos N, D'Souza J, Magennis P, Woolgar J. Patterns of invasion and routes of tumor entry into the mandible by oral squamous cell carcinoma. *Head Neck*. 2002;24(4):370-83
2. Shaw RJ, Brown JS, Woolgar JA, Lowe D, Rogers SN, Vaughan ED. The influence of the pattern of mandibular invasion on recurrence and survival in

- oral squamous cell carcinoma. *Head Neck J Sci Spec Head Neck*. 2004; 26(10):861-9
3. Rao LP, Das SR, Mathews A, Naik BR, Chacko E, Pandey M. Mandibular invasion in oral squamous cell carcinoma: investigation by clinical examination and orthopantomogram. *Int J Oral Maxillofac Surg*. 2004;33(5):454-7
 4. Acton CHC, Layt C, Gwynne R, Cooke R, Seaton D. Investigative modalities of mandibular invasion by squamous cell carcinoma. *Laryngo-scope*. 2000;110(12):2050-5
 5. Brown JS, Browne RM. Factors influencing the patterns of invasion of the mandible by oral squamous cell carcinoma. *Int J Oral Maxillofac Surg*. 1995;24(6):417-26
 6. Genden EM, Rinaldo A, Jacobson A, et al. Management of mandibular invasion: When is a marginal mandibulectomy appropriate? *Oral Oncol*. 2005; 41(8):776-82
 7. Deleyiannis F, Dunkleberger J, Lee E, Gastman B, Lai S, Ferris R, Myers EN, Johnson J. Reconstruction of the marginal mandibulectomy defect: an update. *Am J Otolaryngol Head Neck Med Surg*. 2007; 28 (6): 363-6

《发展中国家和资源有限地区口腔癌的
AfHNS 临床实践指南》

<https://developingworldheadandneckcancerguidelines.com/cancer-of-the-oral-cavity/>

如何引用本章

Fagan JJ, Viljoen G. (2012). Resection of floor of mouth cancers. In *The Open Access Atlas of Otolaryngology, Head & Neck Operative Surgery*. Retrieved from <https://vula.uct.ac.za/access/content/group/ba5fb1bd-be95-48e5-81be-586fbaeba29d/Resection%20of%20floor%20of%20mouth%20cancers.pdf>

作者

Gerrit Viljoen MBChB, FCORL, MMed
住院医师
南非开普敦大学耳鼻喉科
dr.gerrit.viljoen@gmail.com

译者

欧阳天斌 Ouyang Tianbin
主任医师
宁波大学附属第一医院耳鼻咽喉科
fyoyouyangtianbin@nbu.edu.cn

副编辑：简体中文

杨颖智 Zenon YEUNG
顾问医生，荣誉临床副教授
香港中文大学耳鼻喉头颈外科
dr.zenon.yeung@gmail.com

作者与编辑

Johan Fagan MBChB, FCS(ORL), MMed
荣休教授和前任主席
耳鼻喉科
开普敦大学
南非开普敦
johannes.fagan@uct.ac.za

**THE OPEN ACCESS ATLAS OF
OTOLARYNGOLOGY, HEAD &
NECK OPERATIVE SURGERY**

www.entdev.uct.ac.za



The Open Access Atlas of Otolaryngology, Head & Neck Operative Surgery by [Johan Fagan \(Editor\)](mailto:johannes.fagan@uct.ac.za) johannes.fagan@uct.ac.za is licensed under a [Creative Commons Attribution - Non-Commercial 3.0 Unported License](https://creativecommons.org/licenses/by-nc/3.0/)

